

## El ojo de la persona con diabetes

José Manuel Díez del Corral Belda

Director médico. Clínica Oftalmológica Díez del Corral. Madrid

### INTRODUCCIÓN

El ojo del paciente diabético padece variadas formas de enfermedad ocular de instauración progresiva a medida que transcurren los años desde el inicio de la diabetes mellitus (DM). La retinopatía diabética (RD) es, sin duda, la más importante, significativa, específica y representativa de las formas de afección ocular en relación con la DM y la que más información va a aportar al médico no oftalmólogo para inferir el estado del sistema vascular del resto del cuerpo. Pero no debemos olvidar que la RD no es la única forma de afectación ocular relacionada con la DM: el paciente diabético presenta también con frecuencia otras alteraciones oculares, como son cataratas (cuádruple incidencia que en no diabéticos), defectos refractivos asociados a estados de hiper- o hipoglucemia, neuropatías oculomotoras, ópticas o de las vías simpáticas pupilomotoras; o, de forma menos frecuente, complicaciones graves de la RD proliferativa, como el glaucoma neovascular, patología de difícil manejo y de mal pronóstico visual, o el desprendimiento de retina traccional.

### EPIDEMIOLOGÍA

La RD es la primera causa de ceguera en el Primer Mundo y la primera causa de pérdida visual grave e incluso de ceguera legal (si entendemos por tal una agudeza visual inferior a 1/10 o bien un campo visual reducido a menos de 10°) en pacientes jóvenes y en edad laboral, con las implicaciones sociales y económicas que ello conlleva. Ser diabético implica un riesgo 25 veces superior de desarrollar ceguera que en los no diabéticos.

Los estudios de prevalencia muestran que en poblaciones diabéticas controladas por médicos de Atención Primaria la prevalencia de RD entre los diabéticos es del 25 % y que esta es mayor en los dependientes de insulina (60 %) que en los no dependientes (20 %)<sup>1</sup>. La baja visión

(agudeza visual menor o igual a 3/10) afecta al 5-15 % de los diabéticos, y la ceguera legal bilateral afecta hasta a un 5 %, cifra que se incrementa hasta un 8 % en diabéticos tipo 1.

La instauración de la RD está estrechamente relacionada con el tiempo de evolución de la enfermedad<sup>2</sup> y el grado de control metabólico, de modo que la incidencia anual de casos nuevos de RD es de 0,2 % en DM tipo 1, de 0,1 % en DM tipo 2 dependientes de insulina y de 0,04 % en DM tipo 2 no dependientes de insulina. De este modo, entre los diabéticos tipo 1 con poco tiempo de evolución de la enfermedad apenas existen casos de RD, pero a largo plazo (DM de más de 20 años de evolución) prácticamente todos acaban desarrollando algún grado de RD. Entre los diabéticos tipo 2, la RD ya está presente al diagnóstico en hasta un 20 % de los pacientes debido al frecuente retraso en el diagnóstico de la DM. Sin embargo, el curso más benigno de este subgrupo hace que 20 años después del diagnóstico aún haya un grupo numeroso de diabéticos tipo 2 sin ningún grado de RD (45 % de los no dependientes de insulina y 20 % de los dependientes de insulina) (tabla 1).

**Tabla 1.** Prevalencia de retinopatía diabética en función del tipo de diabetes y del tiempo de evolución de enfermedad

Años de evolución de DM	DM1	DM2
< 5 a	2 % RD	20 % RD
> 15-20 a	98 % RD 50 % RDP	NID: 55 % RD ID: 80 % RD 10 % RDP

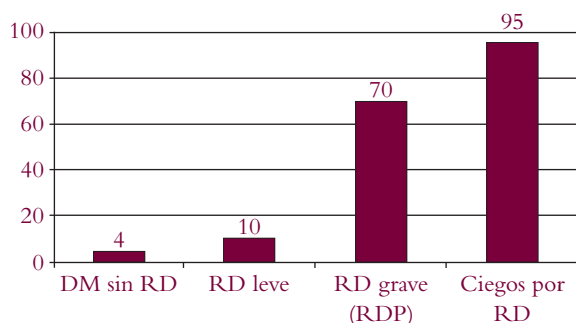
ID: insulino dependiente; DM: diabetes mellitus; DM1: diabetes mellitus tipo 1; DM2: diabetes mellitus tipo 2; NID: no insulino dependiente; RD: retinopatía diabética; RDP: retinopatía diabética proliferativa.

La RD es, asimismo, predictora del estado vascular del resto de los órganos y sistemas: una maculopatía difusa y grave se asocia a disfunción grave cardíaca y renal; y la RD proliferativa se asocia a riesgo aumentado de infarto de miocardio, nefropatía, amputación y muerte. Por esta razón, el diagnóstico de esta fase de la enfermedad obliga a una valoración médica completa y concienzuda. La mortalidad está relacionada con el estado de la retina del diabético, de modo que el diabético sin RD tiene una supervivencia media a los siete años del 96 %, mientras que los ciegos por dicha causa ven reducida esta cifra a solo un 5 % en algunas series (figura 1).

Los factores de riesgo de la RD y el impacto de su control sobre el desarrollo de la enfermedad son bien conocidos gracias a los estudios a gran escala<sup>3-5</sup> llevados a cabo en las últimas cuatro décadas, como The Diabetes Control and Complication Trial (DCCT), United Kingdom Prospective Diabetes Study (UKPDS), Wisconsin Epidemiologic Study of Diabetic Retinopathy (WESDR) y otros. El mal control glucémico (estrechamente relacionado con la gravedad de la RD), el mayor tiempo de evolución (relacionado especialmente con la prevalencia de RD), el tipo de DM (peor si es tipo 1) y el tipo de tratamiento que el paciente ha precisado (peor en los dependientes de insulina), la hipertensión arterial (comporta un mecanismo de daño sobre la retina que se superpone y potencia con la propia DM), la menor edad al diagnóstico de la DM (después de la pubertad), la dislipemia, el embarazo, la anemia, la nefropatía y la apnea obstructiva del sueño son los principales factores de riesgo de RD; mientras que otros factores, como el tabaquismo, los factores genéticos, el glaucoma, el consumo de alcohol y de antioxidantes, son controvertidos o han sido descartados en cuanto a su papel como factor de riesgo de la RD. La miopía puede comportarse como un factor protector contra la RD.

Cabe destacar el importante papel que la reducción de las cifras de hemoglobina glucosilada (HbA<sub>1c</sub>) (y en menor

**Figura 1.** Mortalidad a siete años de los pacientes diabéticos según el grado de retinopatía



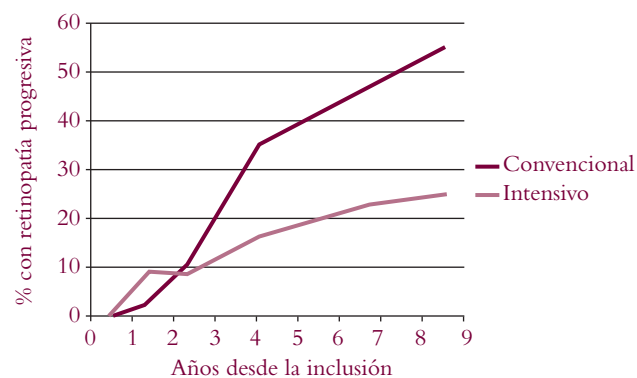
DM: diabetes mellitus; RD: retinopatía diabética; RDP: retinopatía diabética proliferativa.

medida también el control estricto de la tensión arterial) tiene en ralentizar el inexorable aumento de prevalencia de la RD entre los diabéticos con los años de evolución de la enfermedad, así como en frenar la progresión a formas más graves, disminuir la necesidad de tratamiento con láser, la incidencia de ceguera, la aparición de edema macular, de hemorragia vítrea, de catarata y, de forma global, a mejorar el pronóstico visual del paciente. Esto se ha demostrado tanto en los diabéticos tipo 1 como en los tipo 2 a través de los estudios DCCT y UKPDS, respectivamente.

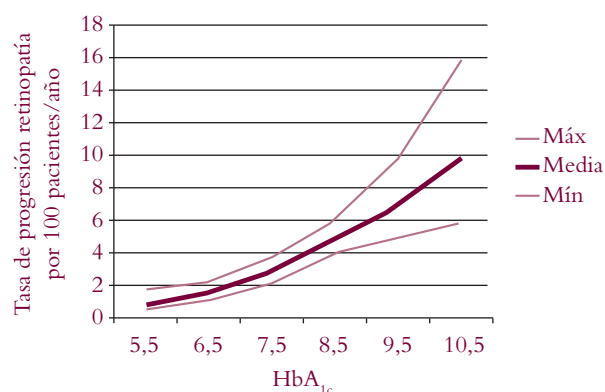
La reducción de la tensión arterial ha mostrado también su efecto beneficioso de modo análogo (si bien no tan importante) al de la reducción de la HbA<sub>1c</sub>.

La progresión de la RD está fuertemente relacionada con el tratamiento instaurado (convencional o intensivo) (figura 2) y con las cifras de HbA<sub>1c</sub> que se logren obtener, y se ha demostrado que todo decremento de una cifra patológica de HbA<sub>1c</sub> se asocia a un efecto beneficioso (figura 3).

**Figura 2.** Porcentaje de pacientes con retinopatía a lo largo de los años en función del tratamiento instaurado, convencional o intensivo



**Figura 3.** Probabilidad de progresión de la retinopatía en función de la hemoglobina glucosilada



HbA<sub>1c</sub>: hemoglobina glucosilada.

El conocido empeoramiento inicial de la RD que en algunos pacientes se produce con la instauración del tratamiento intensivo queda sobradamente compensado con la mejor evolución a largo plazo que muestran los pacientes con tratamiento intensivo.

A mayor grado de RD, el control metabólico va siendo menos eficaz en frenar la progresión, con efecto «bola de nieve», por lo que no debemos olvidar que anticiparse al daño y lograr el control de la DM antes de tener una RD avanzada ha de ser un objetivo prioritario.

### FISIOPATOLOGÍA

La fisiopatología de la RD pasa toda ella por las alteraciones microvasculares propias de la DM, sin que tengan relevancia los fenómenos macroangiopáticos, dada la ausencia de vasos de más calibre en el ojo. Dos son los fenómenos patogénicos principales que intervienen en el desarrollo de esta RD.

#### Oclusión microvascular

La oclusión microvascular se asocia al engrosamiento de la membrana basal del capilar, a la proliferación endotelial y al aumento de la agregación plaquetaria. Ello condiciona la presencia de hipoxia tisular, la cual a su vez se ve agravada por la menor capacidad de la HbA<sub>1c</sub> para liberar su oxígeno en los tejidos y por la ocupación de la hemoglobina por glucosa-6-fosfato que bloquea el transporte de oxígeno. Esta hipoxia tisular intenta ser compensada por los mecanismos de autorregulación de la vasculatura retiniana mediante cambios que inicialmente solo son funcionales, pero que al cronificar acaban siendo anatómicos e irreversibles.

Cuando dichos mecanismos fracasan, tiene lugar un incremento de los niveles del factor de crecimiento vascular endotelial que hace aparecer en la retina anomalías microvasculares intrarretinianas y neovasos. Estos últimos determinan la fase proliferativa de la RD, que es la de mayor gravedad y en la que se pueden producir complicaciones que comprometen de forma aguda y grave la visión del paciente, como la hemorragia vítrea, el desprendimiento de retina o el glaucoma neovascular.

#### Incremento de la permeabilidad vascular

Debido principalmente a la pérdida de pericitos capilares, los vasos retinianos de menor calibre se vuelven exce-

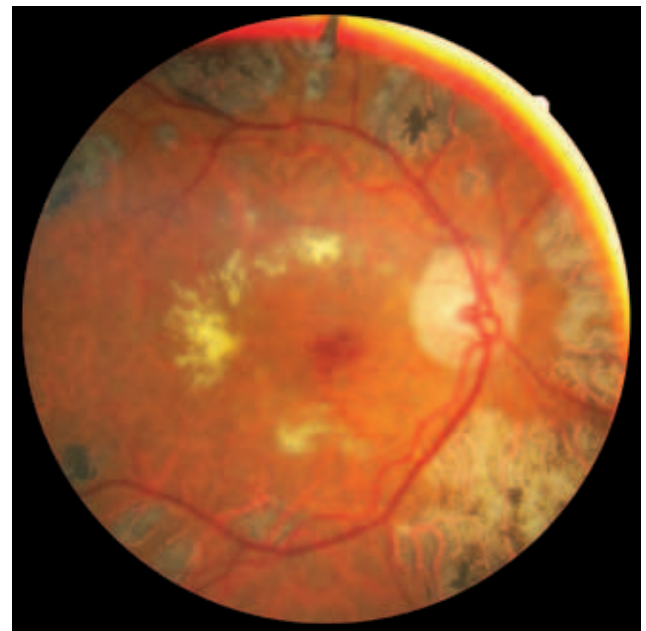
sivamente permeables, lo que permite la extravasación de plasma. La acumulación de edema en el parénquima retiniano lo engrosa y desestructura, y esa situación se vuelve irreversible en caso de cronificar.

### CLÍNICA Y EXPLORACIÓN DEL FONDO DE OJO

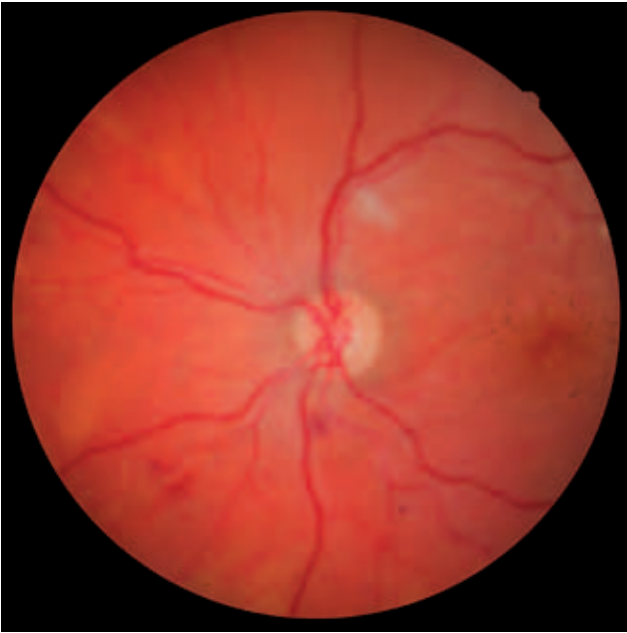A consecuencia de dichos fenómenos patogénicos van a aparecer progresivamente en el ojo con RD los hallazgos oftalmoscópicos característicos de ella (figuras 4-10). Estos se ubican inicialmente de forma preferente en la media periferia retiniana, es decir, en torno a las arcadas vasculares principales de la retina, para poco a poco extenderse tanto a la periferia como hacia el centro, es decir, hacia la mácula.

- Los capilares que pierden la integridad de su pared van a permitir la extravasación de plasma que da lugar a **edema** del parénquima retiniano (macular o extramacular), que se muestra engrosado.
- También ese deterioro de la pared capilar permite que el vaso se dilate en forma sacular y dé lugar a la lesión más característica de la RD: el **microaneurisma**. Son pequeños puntos rojos, bien delimitados y dispersos. Constituyen la primera expresión de RD apreciable en el fondo de ojo.

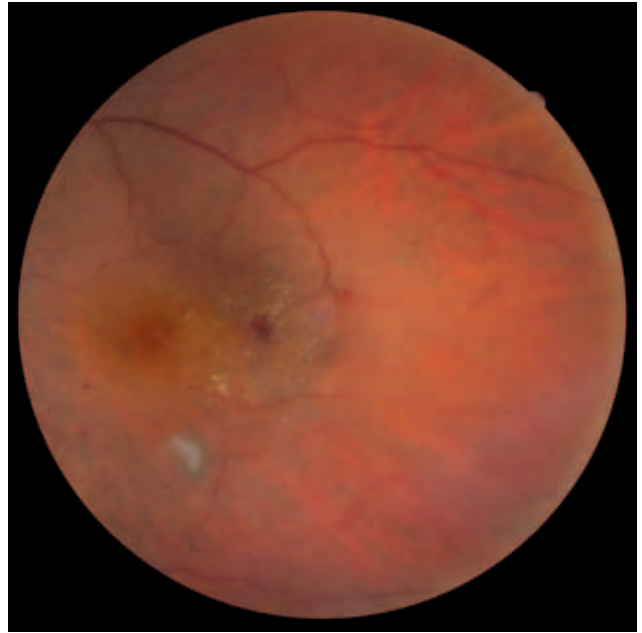
**Figura 4.** Exudados duros en estrella macular, edema macular, microaneurismas y cicatrices periféricas de fotocoagulación láser



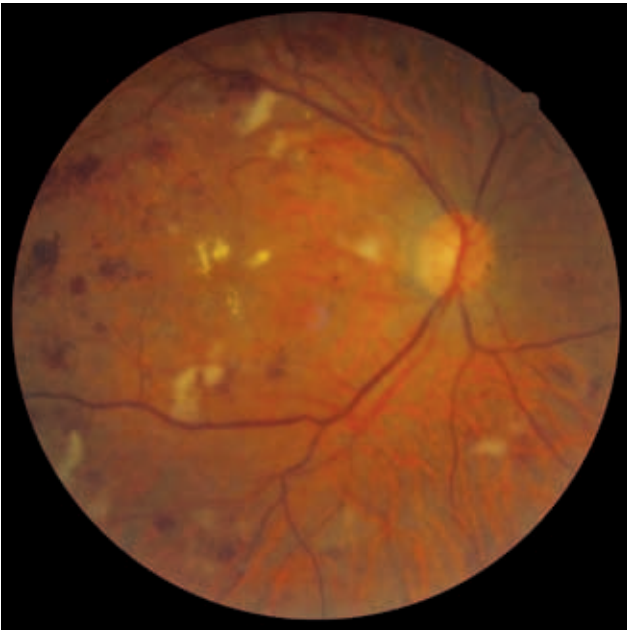
**Figura 5.** Exudado algodonoso suprapapilar y hemorragias epirretinianas



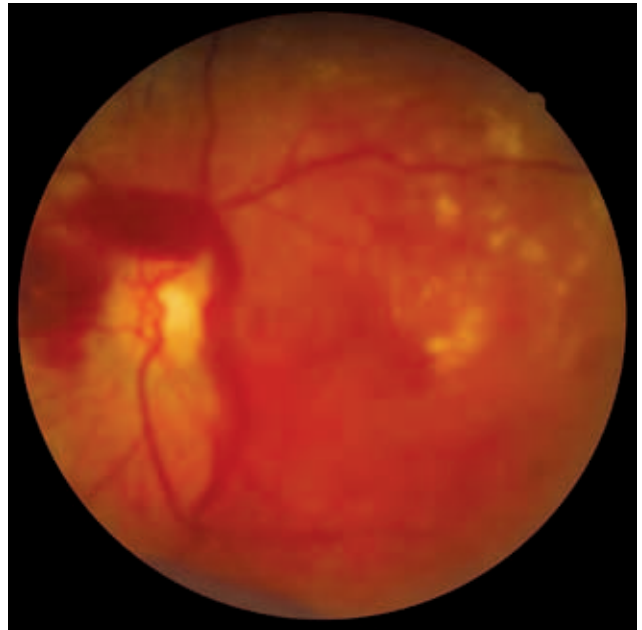
**Figura 7.** Exudados duros en disposición circinada en torno a un área de edema, con hemorragias y microaneurismas



**Figura 6.** Exudados duros centrales y blandos periféricos. Nótese la diferencia entre ambos



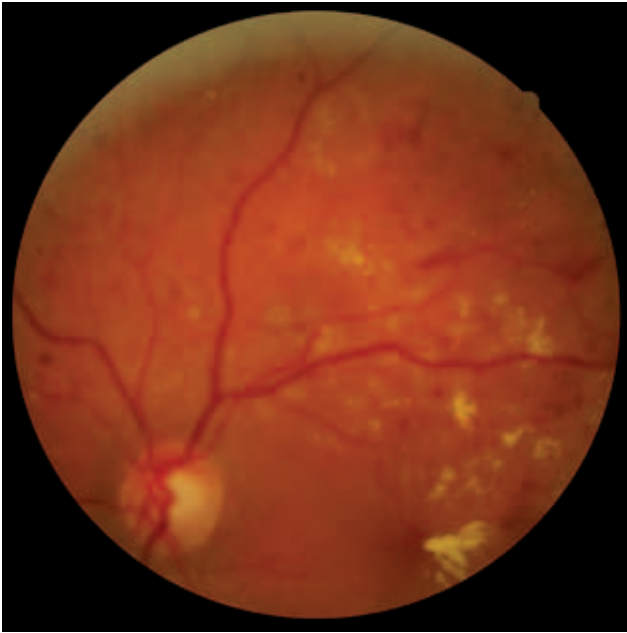
**Figura 8.** Hemorragia prerretiniana (subhialoidea) secundaria a neovasos



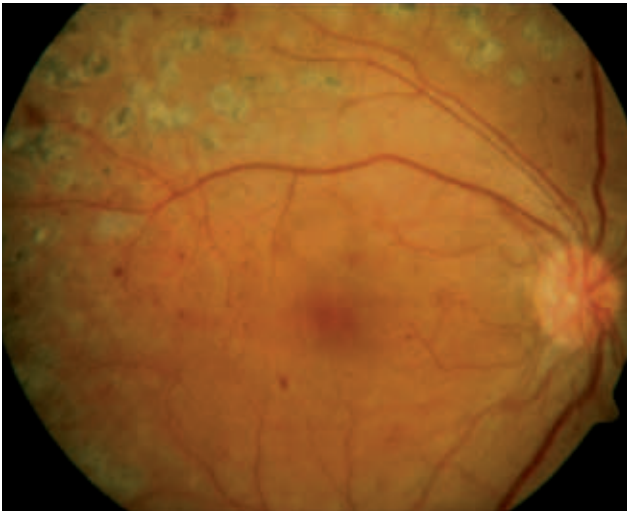
- Esta fragilidad de la pared provoca rotura capilar que da lugar a **hemorragias** de pequeño o medio calibre visibles en la superficie de la retina.
- Los lípidos plasmáticos extravasados se aglomeran conformando los llamados **exudados duros o céreos**. Estos son lesiones blanquecino-amarillentas,

de borde bien definido y que pueden aparecer aisladas, confluentes o rodeando puntos de extravasación conformando coronas o fragmentos de coronas con el clásico aspecto circinado, que van a demarcar muy bien los puntos de fuga plasmática.

**Figura 9.** Múltiples exudados duros, hemorragias epirretinianas discretas y microaneurismas



**Figura 10.** Neovasos papilares: vasos finos, entrecruzados, desordenados y aberrantes



Cuando este edema se va instaurando en el centro de la retina, es decir, en la mácula, se produce una pérdida de visión progresiva, uni- o bilateral, simétrica o más frecuentemente asimétrica, indolora, que comienza siendo leve pero que puede acabar por ser muy grave con el paso de meses o años. El edema macular es la principal causa de pérdida de visión en el paciente diabético y la principal diana terapéutica en la RD. Su tratamiento precoz logra que la pérdida visual sea reversible en gran medida. Estos mismos síntomas pueden estar provocados también por isquemia macular, que

es menos frecuente, más grave y de difícil manejo y resolución, pues provoca atrofia irreversible de los fotorreceptores maculares con el daño visual que ello conlleva. Una maculopatía difusa y grave siempre debe hacernos sospechar una disfunción grave de otros órganos y sistemas, principalmente del riñón y el corazón, que deben ser investigadas.

- La isquemia de la capa de fibras nerviosas de la retina como resultado la lisis axonal y el vertido del contenido axoplásmico a la superficie de la retina, que conforma los llamados **exudados blandos o algodinosos**, de bordes menos delimitados y color blanco.
- La respuesta a la isquemia se manifiesta oftalmoscópicamente como cambios anatómicos vasculares (**arrosariamiento venoso** con aspecto en «ristra de salchichas» y **estenosis** o incluso oclusión **arterio- lar** con arterias en hilo de plata), y posteriormente con la aparición de **anomalías microvasculares intrarretinianas** (IRMA), que tienen aspecto de vasos finos, tortuosos y aberrantes; y de **neovasos**, de aspecto similar y abigarrados en grupos que a veces incluso hacen relieve sobre la retina y se introducen en la cavidad vítrea. La aparición de los neovasos marca el paso de una forma más leve de RD (forma no proliferativa, antes llamada «de fondo») a la forma más grave llamada RD proliferativa.

En este estadio de la enfermedad aparecen las complicaciones causantes de pérdidas de visión bruscas, graves, unilaterales (pueden bilateralizarse con el tiempo) e indoloras: **desprendimiento de retina traccional** (que se visualiza como una retina blanca y colapsada hacia la cavidad vítrea, en ocasiones con aspecto en tienda de campaña) por retracción de penachos fibrovasculares que crecen de la superficie de la retina hacia el interior de la cavidad vítrea; y **hemorragia vítrea** (que dificulta e incluso imposibilita la visualización de estructuras intraoculares) por rotura de neovasos. Las hemorragias que parten de estos neovasos ocasionalmente pueden ser autolimitadas y dar lugar a la aparición de grandes (pero no masivas) **hemorragias prerretinianas**, circunscritas, que tapan por completo sectores de la retina.

### CLASIFICACIÓN

Con base en los hallazgos oftalmoscópicos se establece la clasificación internacional de la RD, que se muestra aquí simplificada:

- RD no proliferativa (no hay neovasos):
  - Leve: solo algunos microaneurismas, exudados duros o hemorragias epirretinianas.



- Moderada: más que la leve, menos que la grave.
- Grave: abundantes hemorragias y microaneurismas, exudados duros y blandos, IRMA, estenosis arteriolar, arrosariamiento venoso.
- RD proliferativa (hay neovasos): aparecen neovasos en la exploración. Puede complicarse con hemorragia vítrea, desprendimiento de retina y glaucoma neovascular.

Además del grado de RD presente, desde fases moderadas de la RD no proliferativa puede estar presente también el edema macular, que se manifiesta por exudados duros en el área macular o aumento del grosor macular.

## DIAGNÓSTICO

El diagnóstico de RD se establece fundamentalmente por los hallazgos oftalmoscópicos descritos y que son hallados mediante oftalmoscopia binocular indirecta con midriasis farmacológica realizada por un oftalmólogo. Sin embargo, en los últimos años, y dada la dificultad para obtener una adhesión adecuada de los pacientes al seguimiento recomendado, se están llevando a cabo programas de *screening* de RD en centros de salud de Atención Primaria o bien en centros de especialidades, mediante retinografía no midriática. De esta forma evitamos tener que derivar a todo paciente al especialista, con la reducción del cumplimiento que ello conlleva (la accesibilidad a atención especializada es, especialmente en el medio rural, frecuentemente difícil).

Estos programas de *screening* consisten en la práctica de una a tres fotografías de fondo de ojo de cada ojo, llevadas a cabo por cámaras fotográficas especiales que permiten su realización sin dilatar la pupila del paciente. Dichos retinógrafos pueden incluso desplazarse de unos centros a otros, y de este modo agrupar las citas de los pacientes diabéticos pendientes de revisarse en un mismo día para que les sean realizadas las fotografías. De este modo se optimizan más aún los recursos. Lo ideal es tener en cada centro un médico de familia referente, con entrenamiento adecuado, que interpreta en primera instancia dichas fotografías. Si en ellas se encuentra cualquier dato patológico, las fotos se remitirán a través de red informática al oftalmólogo de referencia (en general, en el hospital de referencia), que valorará el caso y establece la necesidad y prioridad de derivación de ese paciente. Aquellos pacientes cuya retinografía no sea valorable o no sea realizable serán derivados al especialista para su gradación precisa y tratamiento, si este fuera necesario. Además de la patología vinculada a la DM, hasta en un tercio de los casos que se derivan la patología no es

RD sino otras, como degeneración macular asociada a la edad, que también se beneficiarán de un diagnóstico precoz. Es un método que en repetidos estudios se ha mostrado coste-efectivo<sup>6,7</sup>.

Ello aumenta significativamente el número de pacientes adecuadamente revisados, pero cuenta con una serie de limitaciones: una menor efectividad (sensibilidad del 80-90 % y especificidad del 90 %) para detectar la patología que el examen de fondo de ojo mediante oftalmoscopia binocular indirecta; la presencia de un 15 % de pacientes cuyos reducidos diámetros pupilares no permiten la retinografía no midriática y obligan a dilatarles las pupilas con tropicamida colirio o bien a derivarles al especialista; la limitación en los conocimientos de los médicos que lo interpretan (frecuentemente es un médico de familia y no un oftalmólogo el que interpreta en primera instancia y criba); y sobre todo la imposibilidad de percibir aquellos edemas maculares que no presenten exudados duros, pues para ver el engrosamiento del tejido es precisa la visión binocular, que no puede obtenerse en una fotografía aislada, estática y bidimensional (sí en complejos sistemas fotográficos estereópticos de uso no extendido en la actualidad). En cualquier caso, el edema macular no es un hallazgo aislado, sino que aparece en la RD de grado al menos moderado, por lo que, aunque el edema no se perciba en la fotografía, los demás hallazgos, como microaneurismas, hemorragias, etc., van a llevar a derivar a ese paciente al oftalmólogo.

Dilatar con tropicamida las pupilas de todos los pacientes, o al menos de las de aquellos que no sean valorables en primera instancia sin midriasis, hace que la proporción de pacientes valorables mediante retinografía supere el 95 %. El riesgo de iatrogenia por este procedimiento es ínfimo, pues el temido glaucoma agudo por bloqueo angular es muy difícil de provocar mediante tropicamida, ya que se trata de un midriático de acción y reversibilidad rápidas y de potencia midriática moderada, si bien teóricamente es posible.

## PAUTA RECOMENDADA DE REVISIÓN DEL FONDO DE OJO

La pauta de revisiones de fondo de ojo más aceptada es la que sigue:

- Diabéticos tipo 1: en algún momento en los cinco primeros años tras el diagnóstico.
- Diabéticos tipo 2: al diagnóstico (el 20 % ya tendrá algún grado de RD).
- Si no hay RD o presenta forma leve: anualmente (pacientes bien controlados, sin albuminuria y de reciente diagnóstico pueden ser vistos cada 2-3 años).

- RD no proliferativa moderada: cada 6-12 meses. En esta fase puede empezar a instaurarse el edema macular.
- RD no proliferativa grave: cada tres meses.
- RD proliferativa: cada dos meses.
- Edema macular presente: al menos cada tres o cuatro meses.
- Gestantes que ya eran diabéticas: al menos en el primer trimestre, mejor si es cada trimestre, y cada seis meses hasta el año del parto.
- DM gestacional: no precisa.

### TRATAMIENTO

---

El tratamiento de la RD está enfocado a controlar el edema macular y a revertir (o evitar la aparición) de neovasos (forma proliferativa). En su caso, también pueden tratarse las complicaciones.

El primer paso terapéutico ha de ser lograr un control metabólico riguroso, lo que permitirá mejores resultados terapéuticos y menor progresión del daño.

El tratamiento más consolidado desde la década de los ochenta es la fotocoagulación con láser<sup>8,9</sup>, que podrá llevarse a cabo de tres modos diferentes: láser focal macular, encaminado a destruir puntos concretos de fuga de plasma que causan edema macular focal; láser en rejilla macular, encaminado a destruir grupos de fotorreceptores para disminuir el consumo de oxígeno y con ello reducir el edema macular difuso, no achacable a puntos de fuga capilar definidos, sino a una disfunción vascular más global; y panfotocoagulación láser de la periferia de la retina, encaminado a causar una gran destrucción de fotorreceptores extramaculares para cortar la cadena constituida por la hipoxia, aumento de factor de crecimiento vascular endotelial, aparición de neovasos y complicaciones. Si existen neovasos, el objetivo es que estos reviertan con la panfotocoagulación. El tratamiento con láser es un tratamiento destructor que causa limitación del campo visual, de la sensibilidad al contraste, en ocasiones disminución de la agudeza visual, sangrado, etc., por lo que, si bien es necesario para evitar la progresión hacia la ceguera, también es cierto que no es en absoluto inocuo.

El láser focal y la panfotocoagulación tienen gran eficacia en sus indicaciones, pero el tratamiento del edema macular difuso con láser en rejilla es decepcionante y en ello se focalizan los nuevos tratamientos, algunos más consolidados, como la vitrectomía, y otros prometedores, pero pendientes de resultados a más largo plazo, como el uso de

corticoides o antiangiogénicos intravítreos. Es en esta línea de investigación en la que más hincapié se está haciendo en los últimos años. Los antiangiogénicos (anticuerpos monoclonales contra el factor de crecimiento vascular endotelial) están demostrando una gran eficacia para controlar los edemas maculares difusos, al obtener ganancia visual y mejoría anatómica en muchos casos, pero obligan a inyecciones repetidas intravítreas a lo largo de los años (en ocasiones solo una o dos, pero otras veces pueden hacer falta reinyecciones cada pocos meses a lo largo de años). Los corticoides intravítreos también han mostrado su eficacia, pero a los riesgos propios de las inyecciones intravítreas (desprendimiento de retina, endoftalmítis, hemorragia vítrea) se suma un importante incremento del riesgo de desarrollo de cataratas e hipertensión ocular. Estos tratamientos de nueva línea son complementarios con los otros disponibles, no se excluyen mutuamente y son cada día más utilizados en la clínica diaria.

### OTRAS PATOLOGÍAS OCULARES RELACIONADAS CON LA DIABETES

---

El paciente diabético está expuesto a otros problemas oculares, además de la RD.

#### Catarata

---

La catarata es mucho más incidente en diabéticos que en no diabéticos (10 % en tipo 1 y 25 % en tipo 2, a los diez años). Los resultados quirúrgicos son *a priori* excelentes, siempre y cuando el edema macular sea tratado adecuadamente (previa o simultáneamente), pues este empeorará probablemente con la cirugía si no se maneja de forma adecuada.

#### Cambios refractivos asociados a hiperglucemias

---

La hiperglucemia y la hipoglucemia cambian el estado osmótico del cristalino e inducen hipermetropización o miopización, respectivamente, de instauración brusca y generalmente reversible en semanas<sup>10</sup>.

#### Neuropatía diabética

---

Al igual que otros nervios, el II par craneal puede afectarse por la DM, causando una neuropatía óptica isquémica no arterítica, con pérdida de la agudeza y el

campo visual que pueden mejorar parcialmente de forma espontánea.

Los pares craneales III, IV y VI pueden afectarse también por microangiopatía de los *vasa nervorum*, dando lugar a estrabismo, diplopía y ptosis de instauración brusca y reversibles de forma espontánea hasta en un 60 % de los casos.

El sistema nervioso simpático también sufre daño por la DM que se manifiesta con miosis y falta de reactividad pupilar a los fármacos midriáticos.

## Glaucoma neovascular

El glaucoma neovascular es una consecuencia de la RD proliferativa, debido al tapizado del drenaje del humor acuoso en el ángulo iridocorneal por neovasos, que impiden el drenaje del humor acuoso y causan una grave y difícilmente tratable hipertensión ocular.

## BIBLIOGRAFÍA

1. Goldarecena B. Prevalencia de retinopatía diabética en una población diabética registrada en atención primaria. Arch Soc Esp Oftalmol 1998;73:263-8.
2. The Diabetic Retinopathy Study Research Group. Photocoagulation treatment of proliferative diabetic retinopathy. Clinical application of diabetic retinopathy study (DRS) findings, DRS report number 8. Ophthalmology 1981;88:583-600.
3. The Diabetes Control and Complications Trial Research Group. The effect of intensive treatment of diabetes on the development and progression of long term complications in insulin dependent diabetes mellitus. N Engl J Med 1993;329:977-86.
4. United Kingdom Prospective Diabetes Study Group. Intensive blood-glucose control with sulphonylureas or insulin compared with conventional treatment and risk of complications in patients with type 2 diabetes. Lancet 1998;352:837-53.
5. Klein R, Klein BE, Moss SE, Cruickshanks KJ. The Wisconsin Epidemiologic Study of Diabetic Retinopathy: XVII. The 14 year incidence and progression of diabetic retinopathy and associated risk factors in type 1 diabetes. Ophthalmology 1998;105:1801-15.
6. Sender MJ, Montserrat S, Badia X, Masera M, de la Puente ML, Foz M. Cámara de retina no midriática: estudio de coste-efectividad en la detección temprana de la retinopatía diabética. Med Clin (Barc) 2003;121:446-52.
7. Ahmed J, Ward TP, Bursell SE, Aiello LM, Cavallerano JD, Vigersky RA. The sensitivity and specificity of non-mydratic digital stereoscopic retinal imaging in detecting diabetic retinopathy. Diabetes Care 2006;29:2205-9.
8. The Diabetic Retinopathy Study Research Group. Preliminary report on effects of photocoagulation therapy. Am J Ophthalmol 1976;81:383-96.
9. The Early Treatment Diabetic Retinopathy Study research group. Photocoagulation for diabetic macular edema. Report number 1. Arch Ophthalmol 1985;103:1796-806.
10. Gwinup G, Villarreal A. Relationship of serum glucose concentration to changes in refraction. Diabetes 1976;25:29-31.

## CONCLUSIONES

En la RD, los esfuerzos deben ir encaminados a impedir la aparición y la progresión de la enfermedad mediante un riguroso control metabólico y de todos los factores de riesgo. Los tratamientos tienen efectos secundarios evidentes y bien conocidos, si bien es cierto que son demostradamente útiles en dificultar la progresión hacia la ceguera en un porcentaje grande de pacientes. En los últimos años están desarrollándose nuevas líneas de tratamiento de resultados prometedores y accesibles para la práctica diaria. Es importante concienciar a los médicos y pacientes de la importancia del *screening*, diagnóstico y tratamiento a tiempo de la RD, y fomentar la adhesión al programa de seguimiento de fondo de ojo del paciente diabético. Las nuevas estrategias de examen, como la retinografía no midriática, están ya suponiendo un impulso favorable en ese campo. Por otra parte, explorar el estado ocular es sencillo e inócuo, y no solo tiene utilidad para el oftalmólogo, sino que permite inferir el estado de otros órganos y sistemas de valoración más compleja o invasiva.